Slide 1

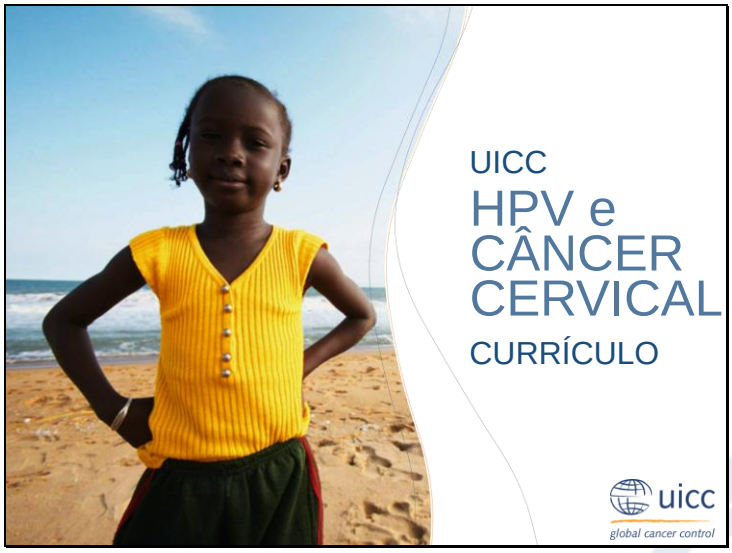
UICC
HPV e
CÂNCER
CERVICAL
CURRÍCULO
uicc
global cancer control

Slide 2

Este conjunto de slides discutirá o uso do colposcopia como uma ferramenta de diagnóstico.

Slide 3

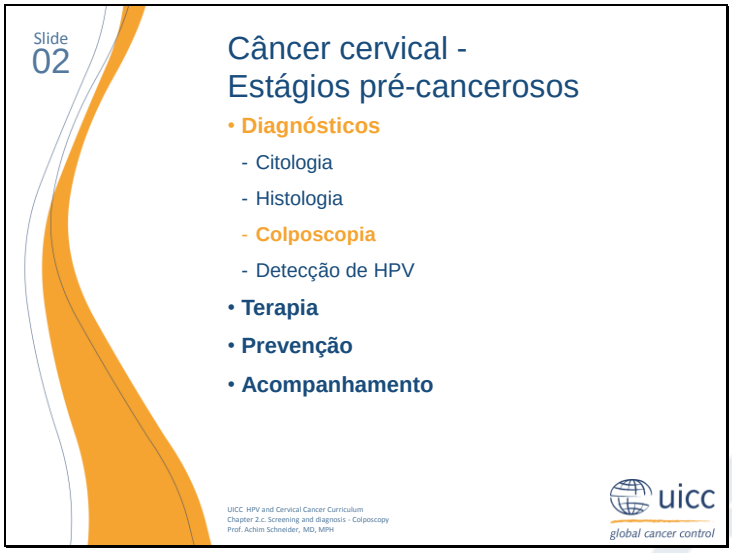

A colposcopia é o método morfológico usado para classificação topográfica e a avaliação da gravidade de lesões do colo do útero. Uma biopsia alvo guiada por colposcopia leva de uma tentativa de avaliação citológica para um diagnóstico histológico confiável.

Slide 4

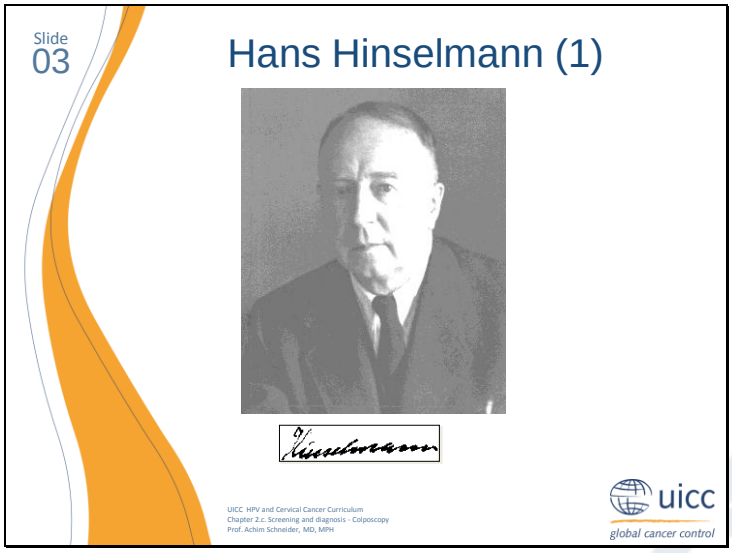

Na Alemanha, a tarefa de redução da mortalidade provocada pelo câncer cervical foi designada para Hans Hinselmann em 1925.

Slide 5

Ele se desenvolveu um dispositivo de aumento para examinar o colo do útero. Pelo uso deste dispositivo, o colo do útero foi visualizado com um espéculo manual durante o exame colposcópico.

Slide 6

O objetivo de Hinselmann foi identificar as alterações na vagina e na vulva e para detectar o câncer cervical nos seus estágios mais iniciais.

Slide 7

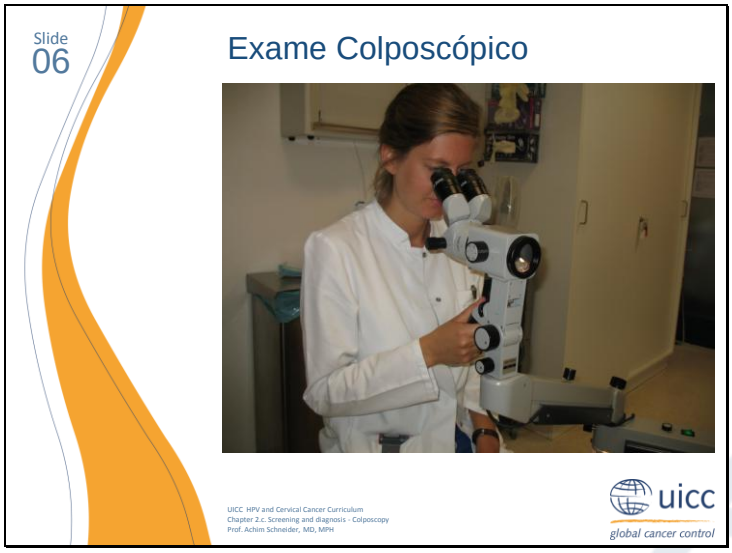

Durante o exame colposcópico, o colo do útero é mais bem visualizado usando um espéculo de bico de pato gelado. Com um colposcópio, a zona de transformação (também denominado zona de transição), o limite entre o epitélio escamoso e colunar pode ser avaliado geralmente em um aumento de seis a dez vezes.

Slide 8

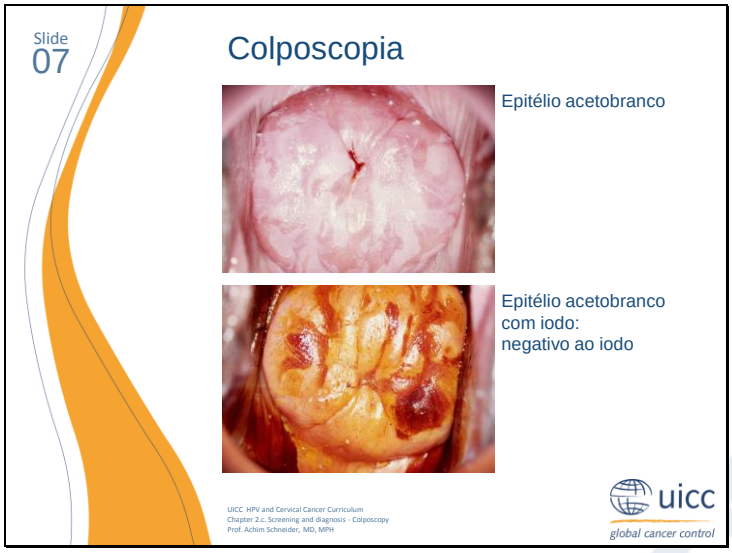

A leucoplasia (ou seja, placas brancas provocadas pela hiperqueratinização do epitélio escamoso) primeiro deve ser excluída pela inspeção, depois do ácido acético a 5% ser aplicado. As áreas de epitélio escamoso atípico, como a neoplasia intraepitelial cervical (abreviado como “NIC”), corado de branco com ácido acético. O epitélio colunar normal ou epitélio metaplásico também é corado de branco. A base biológica desta reação é desconhecida. A imagem superior mostra uma reação acetobranca no epitélio atípico depois da aplicação de ácido acético.
A próxima etapa é a aplicação de solução de iodo a 3% denominado de iodo de Lugol, como descrito pela primeira vez por Schiller. As células que contêm glicogênio, como essas no epitélio escamoso ,não queratinizadas, normais, coradas de marrom escuro a branco com iodo. O epitélio atípico e metaplásico (mas também o epitélio normal e colunar) contém pouco ou nenhum glicogênio e, assim, corado apenas levamento em amarelo ou não com um todo (iodo-negativo). As imagens inferiores mostram que o epitélio acetobranco também reage atipicamente com iodo e permanece iodo-negativo.
Esta imagem mostra o colpofotograma de uma paciente de 34 anos de idade. O status pós conalização para a lesão NIC3, depois da remoção completa da neoplasia (ressecção *in sano*) foi:
O resultado da citologia foi Papanicolau de classe II.
O teste de HR-HPV foi negativa.
A composcopia apresentou uma zona de transformação atípica com o acetobranco expandido e as lesões negativas ao iodo que se estendem no fórnice anterior e posterior (como com a exposição de dietilbestrol no útero).
O epitélio não poderia ser inspecionado.

Slide 9

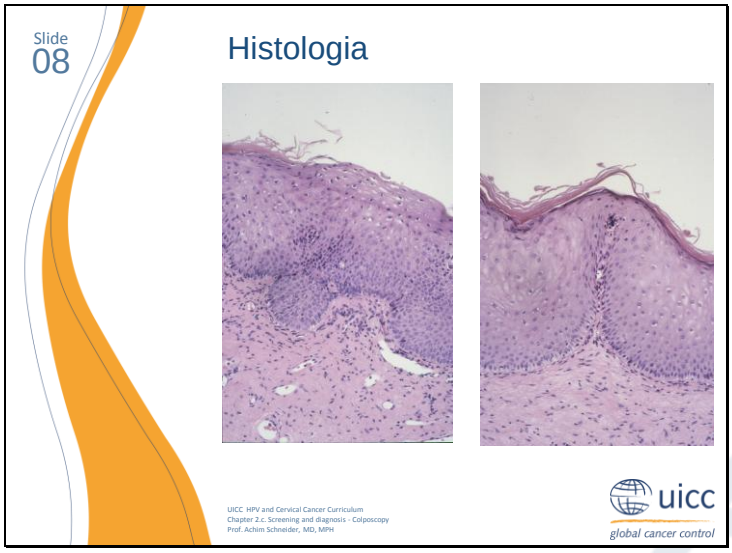

O diagnóstico histológico para o mesmo paciente foi uma zona de transformação atípica com lesão NIC1: epitélio escamoso com hiperplasia de célula basal focal de baixo grau, atipia nuclear de baixo grau em camadas epiteliais próxima à superfície e paraceratose suave.
A recomendação para este padrão foi de curetagem endocervical, citologia e colposcopia em intervalos de triagem de 3 meses.

Slide 10

As áreas que parecem atípicas podem ser submetidas à biopsia com uma pinça especial, como a pinça de Tischler-Morgan e examinadas histologicamente.
Uma característica importante desta pinça é uma presilha pequena no fim de cada braço. Essas duas presilhas são usadas para ancorar o tecido e permitem que as biopsias sejam indolores, mas ainda fornecem tecido suficiente.

Slide 11

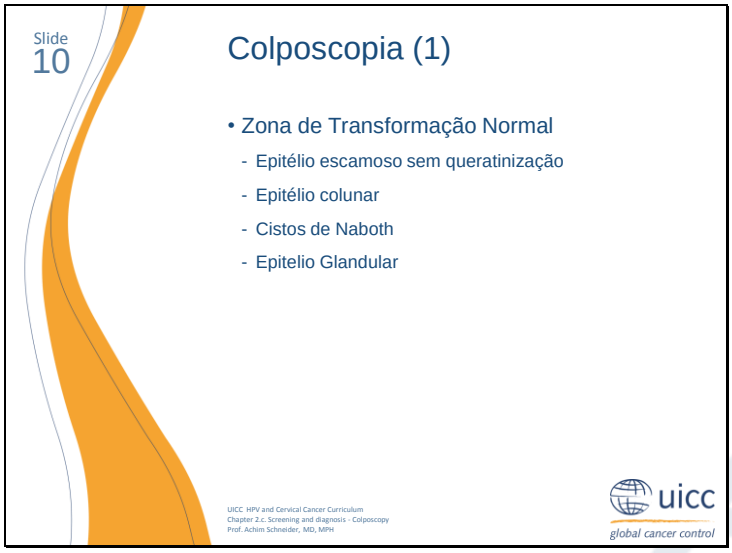

A colposcopia diferencia entre uma zona de transformação normal e uma atípica.
Quatro fenômenos diferentes podem se identificados em uma zona de transformação normal: epitélio escamoso não queratinizado, epitélio colunar, cistos de Naboth e glândulas patentes.

Slide 12

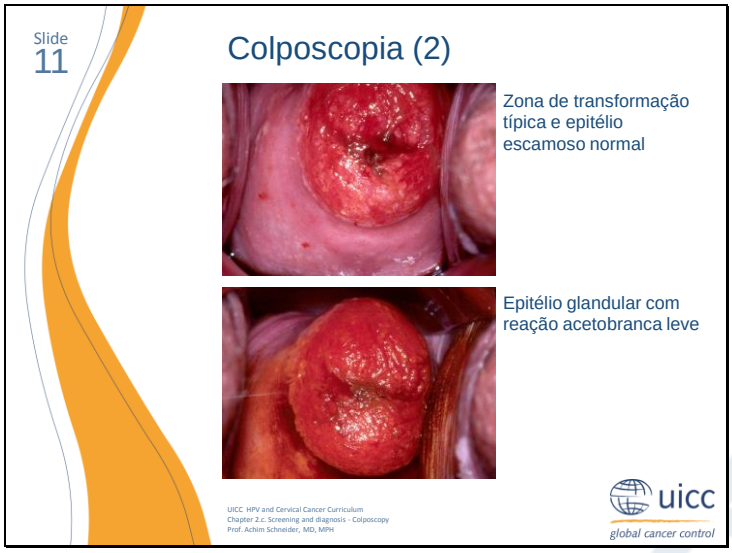

Este é o colpograma de uma mulher de 26 anos de idade sem histórico médico ginecológico.
O resultado da citologia foi Papanicolau de classe I.
O teste de HR-HPV foi negativo.
A imagem superior da colposcopia mostra uma zona de transformação típica com um epitélio escamoso grande, ectópico e normal. O limite entre o epitélio escamoso e o colunar é completamente visualizado.
A imagem inferior mostra uma reação acetobranca leve do epitélio glandular depois da aplicação de ácido acético a 5%.
O diagnóstico para esta paciente é zona de transformação típica com epitélio colunar e escamoso. Recomenda-se exame nos intervalos de triagem de câncer comuns.

Slide 13

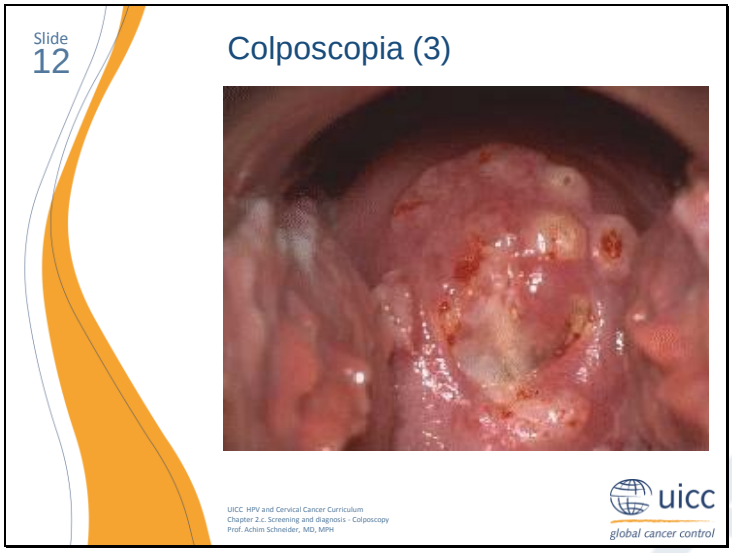

Óvulo de Naboth e glândulas patentes podem ser observados aqui em uma paciente gestante como parte da zona de transformação típica.

Slide 14

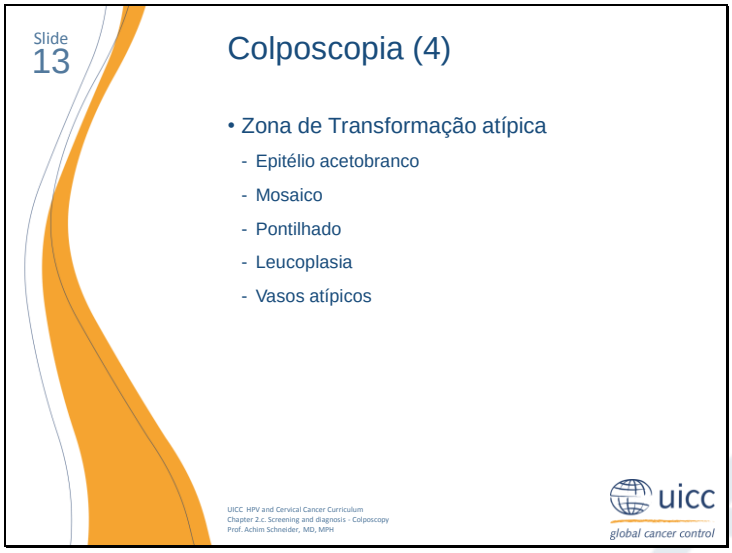

Os fenômenos a seguir são detectados na zona de transformação atípica: epitélio acetobranco, mosaicismo, pontuação, leucoplatia e/ou vasos atípicos.

Slide 15

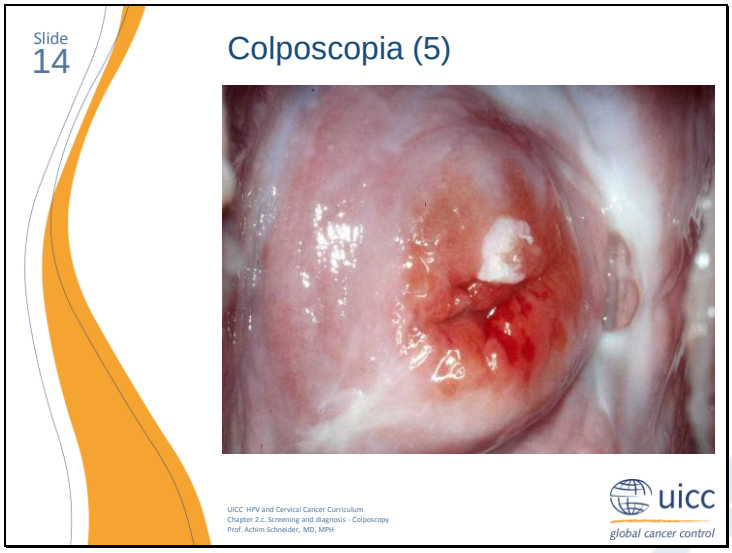

A leucoplasia (“placas brancas") é provocada por hiperqueratose do epitélio escamoso.
Este é o colpograma de uma mulher de 27 anos de idade sem histórico médico ginecológico.
O resultado da citologia foi Papanicolau de classe II.
O teste de HR-HPV era positivo.
A colposcopia mostra leucoplasia na posição de 12 horas. A leucoplasia é o único fenômeno na zona de transformação atípica que pode ser observada sem a aplicação de ácido acético. Ao espalhar ácido acético, revela-se uma zona de transformação com epitélio acetobranco. A aplicação de iodo revela áreas negativas ao iodo nas posições 6 e 12 horas. Reação ao ácido acético e ao iodo não são mostradas.
O diagnóstico colposcópico diferencial para esta paciente é hiperqueratose com ou sem NIC.

Slide 16

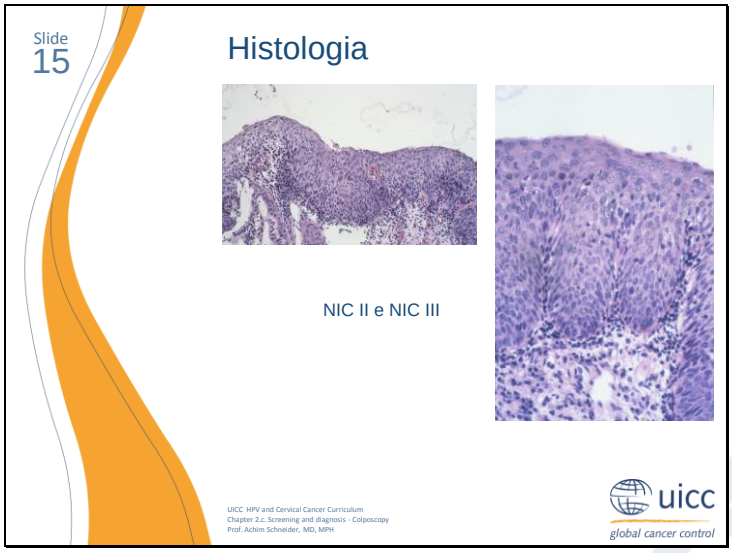

O diagnóstico histológico para a mesma paciente em biópsias próximas à leucoplasia foi NIC II e NIC III.

Slide 17

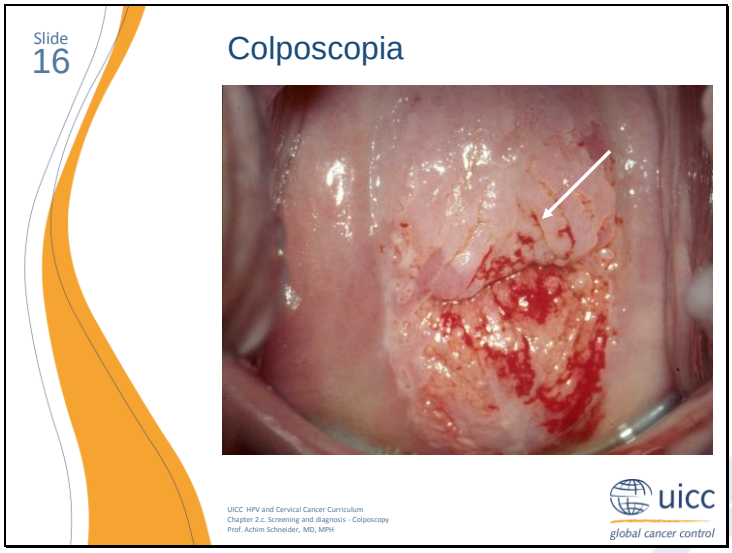

O epitélio acetobranco é observado com maior frequência no critério para a identificação de uma zona de transformação atípica.
Esta imagem mostra o colpofotograma de uma paciente de 26 anos de idade, nulípara, sem histórico médico ginecológico.
O resultado da citologia foi Papanicolau de classe II.
O teste de HR-HPV era positivo para os tipos 31 e 33.
Depois de aplicar o ácido acético, a colposcopia mostra uma zona de transformação atípica com um sinal de ridge característico: uma proeminência em forma de cone do epitélio acetobranco opaco que se estende no canal cervical entre as posições 10 e 2 horas (marcado com seta). O epitélio colunar é completamente visualizado.
O diagnóstico diferencial colposcópico para esta paciente é a zona de transformação típica com suspeita de uma lesão NIC III.

Slide 18

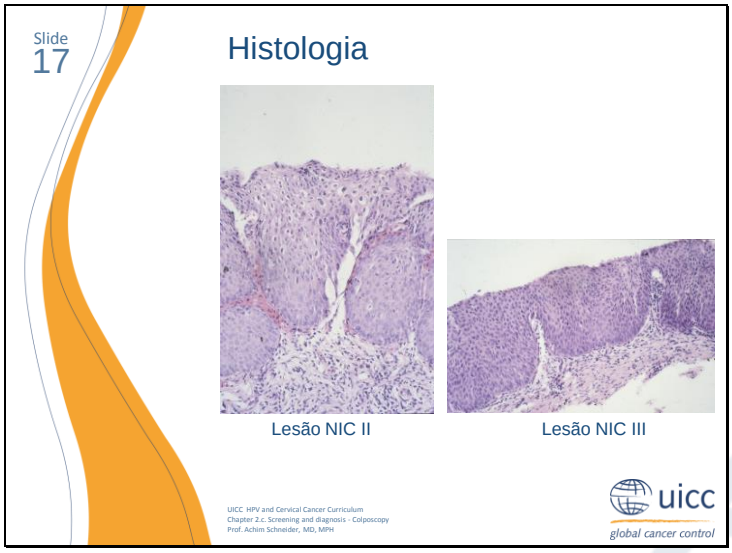

O diagnóstico histológico para o mesmo paciente foi hiperplasia de célula basal com detecção de células atípicas, perda de estratificação epitelial com os núcleos hipercromáticos e infiltração de célula inflamatória crônica moderada. NIC II e NIC III foram confirmados.
Uma conização de grande laço na direção na direção craniana para caudal é recomendado.

Slide 19

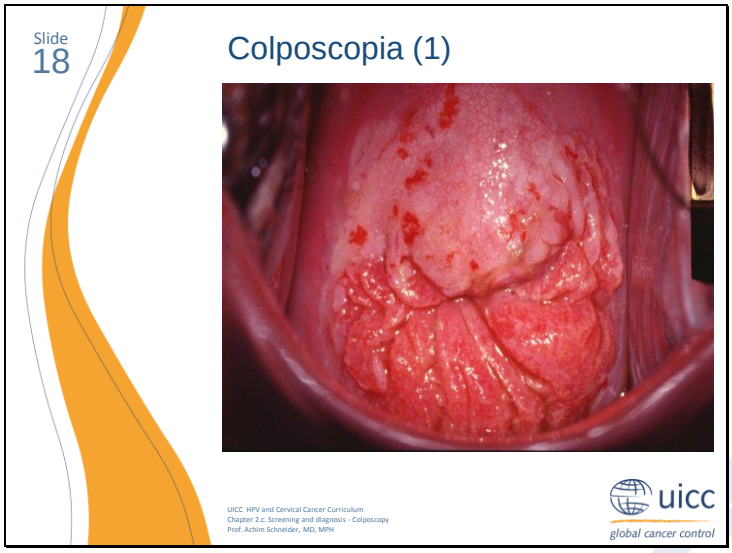

O mosaicismo e a pontuação aumentam quando os capilares se movem do estroma para a superfície epitelial e aparece como linhas vermelhas (mosaicismo) e pontos vermelhos (pontuação).
Nesta paciente de 34 anos de idade, o mosaicismo acetobranco é evidente entre as posições de 9 e 3 horas da zona de transformação atípica. Além disso, há um sinal de ridge na posição de 12 horas.
A histologia revelou NIC III.

Slide 20

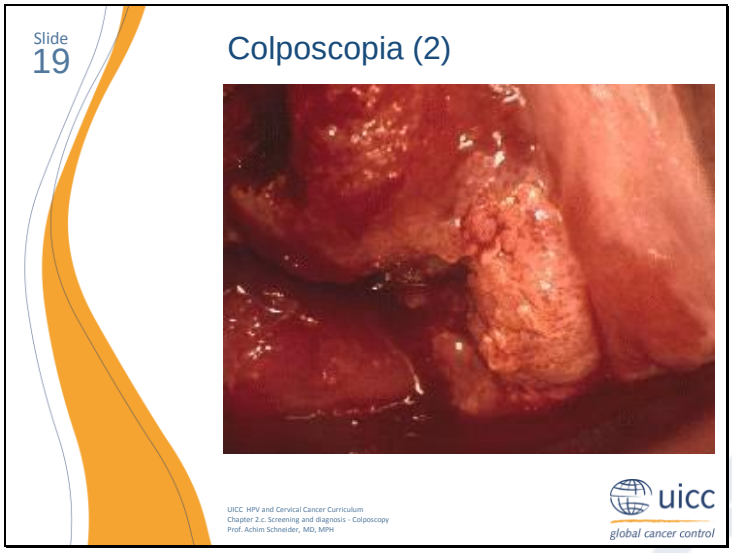

Vasos atípicos são observados apenas em câncer invasivo.
Além do sangramento e da necrose, um tumor exofítico com vasos atípicos podem ser observados na zona de transformação atípica de uma paciente de 56 anos de idade.
A histologia revela um carcinoma de célula escamosa, não queratinizada, moderadamente diferenciada.

Slide 21

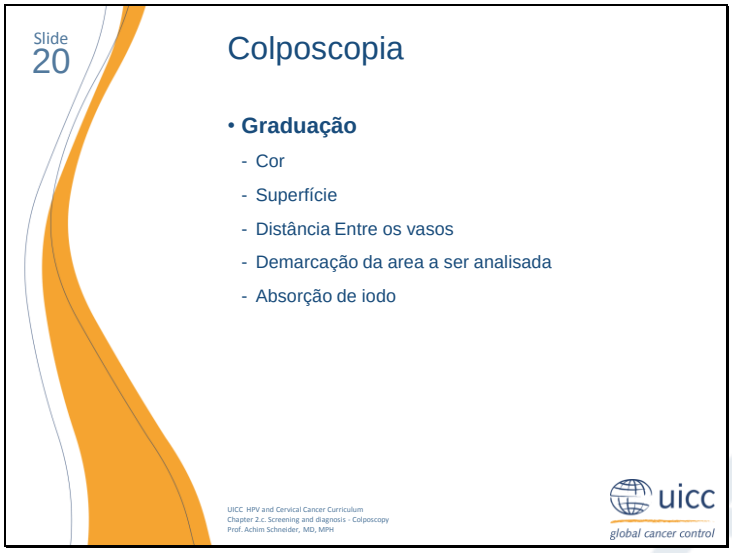

A arte da colposcopia reside na graduação das lesões. A gravidade de uma lesão é graduada de acordo com os seguintes critérios: cor, estrutura da superfície, distância intervascular, demarcação e coloração por iodo.
Uma biopsia por perfuração é coletada da área mais severamente alterada sob orientação colposcópica. Qualquer sangramento que ocorra pode ser controlado por hemostasia (por exemplo, aplicação de nitrato de prata, solução de albotil ou solução de Monsel).

Slide 22

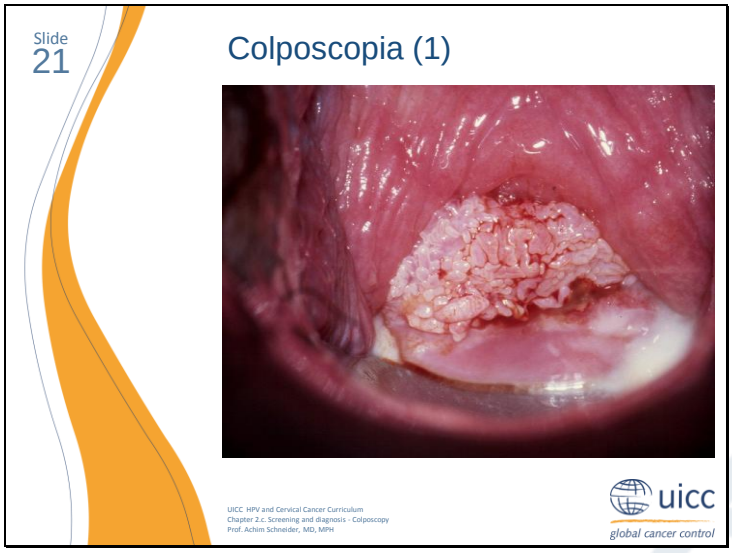

Nas pacientes jovens, uma forte reação acetobranca não indica necessariamente uma lesão de alto grau. A absorção parcial de iodo como um sinal de alteração secundária pode ser útil no diagnóstico diferencial de colposcopia.
Esta é uma mulher, de 19 anos de idade, nulípara, que apresenta achados de HR-HPV positivo e achados suspeitosde colposcopia.
O resultado da citologia foi Papanicolau de classe II.
O colpograma mostra uma zona de transformação atípica com forte epitélio acetobranco e formações papilares. O limite entre o epitélio escamoso e o colunar não é completamente visualizado.

Slide 23

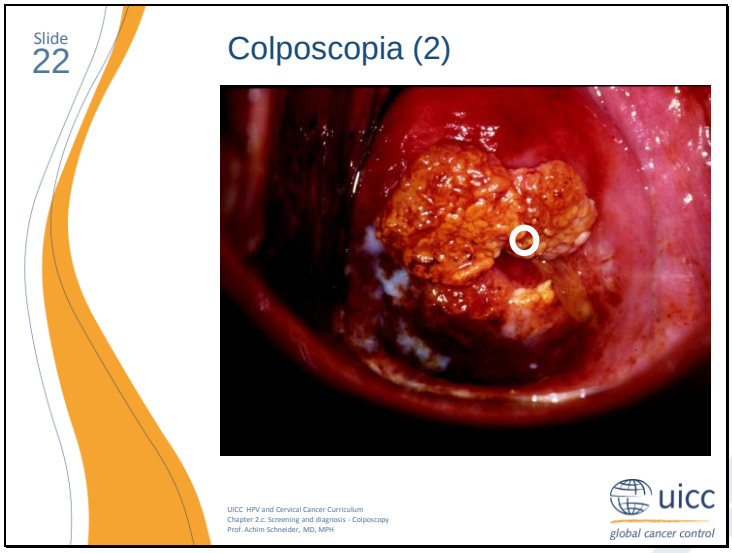

A zona de transformação atípica absorve algum iodo. Os critérios de graduação indicam NIC I. Uma biopsia é coletada na posição de 12 horas (marcada por um círculo).

Slide 24

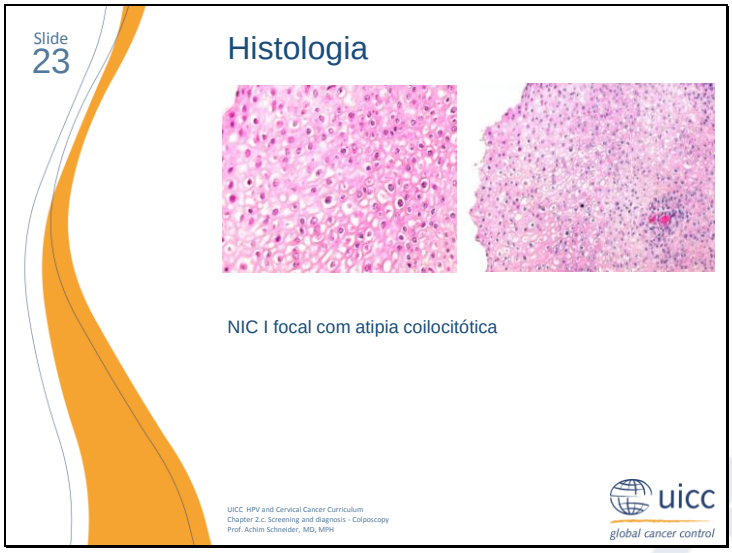

A histologia mostra uma fita acantótica do epitélio escamoso. A estratificação é quase completamente preservada e mostra apenas anormalidades focais leves.
As células epiteliais aumentadas com um halo perinuclear e moderadamente aumentadas, núcleos levemente polimórficos podem ser demonstrados nas camadas epiteiais superiores e medianas.
Não houveram evidências de aumento da taxa mitótica.
NIC I focal com atipia coilocitótica foi diagnosticada.

Slide 25

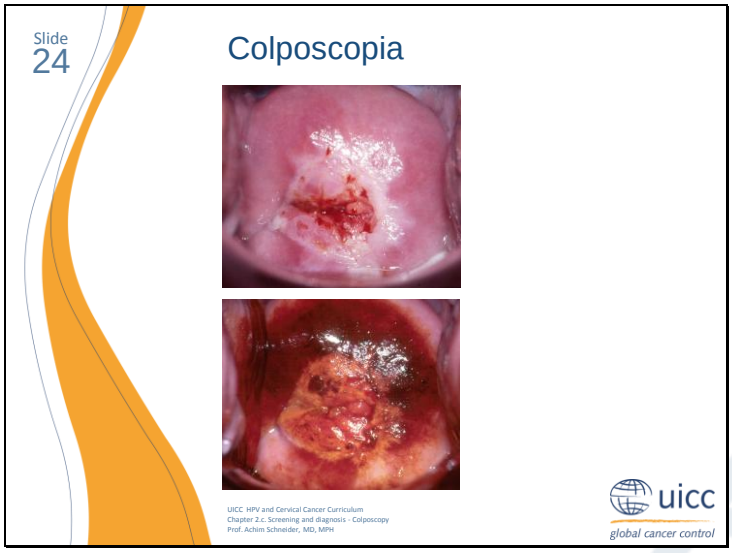

Uma reação acetobranca leve, demarcação pobre e absorção parcial do iodo indicam que a NIC I não pode ser diagnosticada aqui, com base nos critérios da graduação.
Este é o colpograma de uma mulher de 30 anos de idade, bípara, sem histórico médico ginecológico.
O resultado da citologia foi Papanicolau de classe II.
O teste de HR-HPV foi negativo.
O colpograma mostra uma zona de transformação atípica com epitélio acetobranco que parece frágil e não é claramente demarcado do epitélio escamoso original. O limite entre o epitélio escamoso e o colunar não é completamente visualizado. A aplicação da solução de iodo não mostra outras irregularidades.

Slide 26

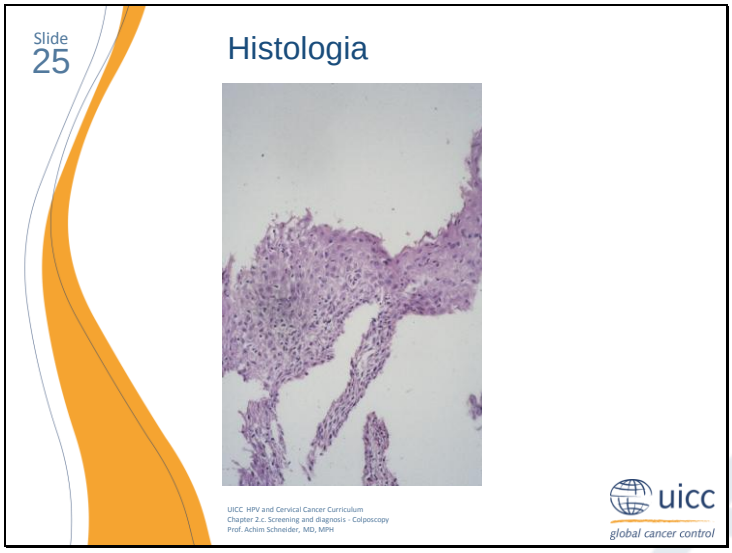

O diagnóstico histológico para esta paciente é zona de transformação típica sem indicação de NIC, mas o epitélio escamoso metaplásico com hiperplasia de célula basal moderada.
A citologia e a colposcopia nos intervalos de triagem comuns são recomendados.

Slide 27

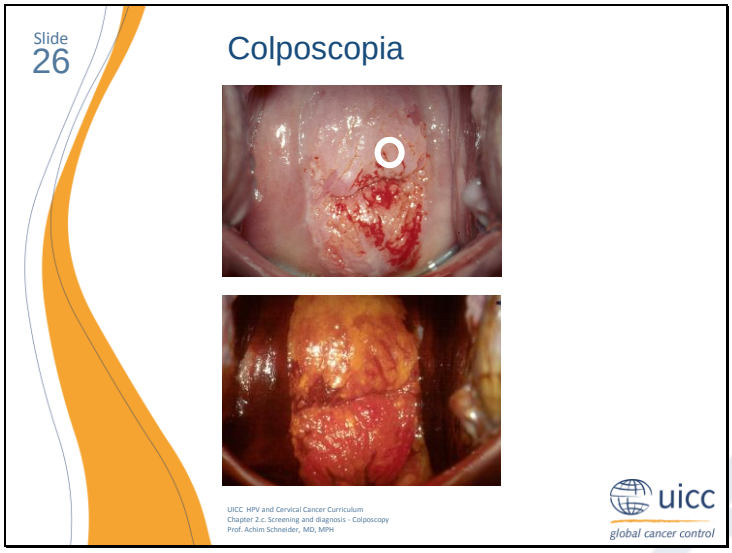

Aqui vemos o epitélio acetobranco opaco em uma lesão negativa ao iodo demarcada com um sinal de ridge que é patognomônico para NIC II ou NIC III.
Este é o colpograma de uma mulher de 26 anos de idade, nilípara, sem histórico médico ginecológico.
O resultado da citologia foi Papanicolau de classe II.
O teste de HR-HPV era positivo para os tipos 31 e 33.
Depois de aplicar o ácido acético, a colposcopia mostra uma zona de transformação atípica com um sinal de ridge característico: uma proeminência em forma de cone do epitélio acetobranco opaco que se estende no canal cervical entre as posições 10 e 2 horas. O epitélio colunar é completamente visualizado. As áreas negativas ao iodo são claramente discerníveis nas posições 10 e 12 horas. A zona de transformação típica com suspeita de uma lesão NIC III é diagnosticada. O local da biopsia é marcado por um ciclo.

Slide 28

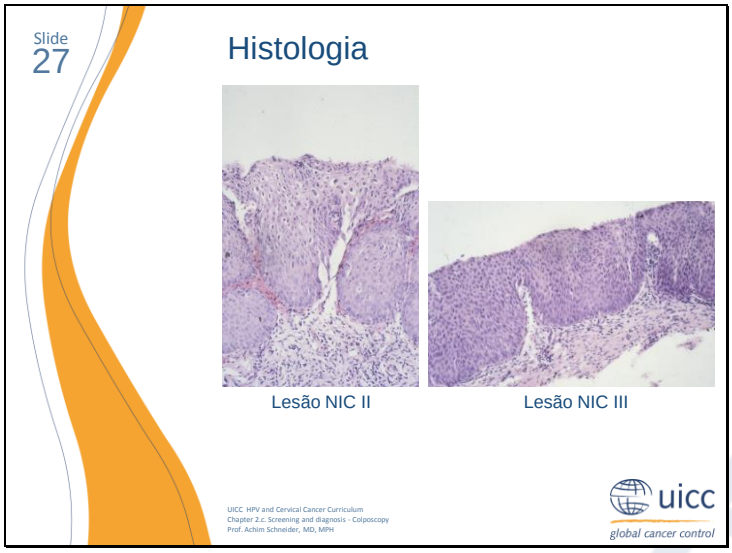

A histologia mostra hiperplasia de célula basal com evidência de células atípicas e perda de estratificação epitelial com os núcleos hipercromáticos e infiltração de célula inflamatória crônica moderada. Esta é uma lesão NIC II e NIC III
Uma conização de grande laço na direção na direção craniana para caudal é recomendada.

Slide 29

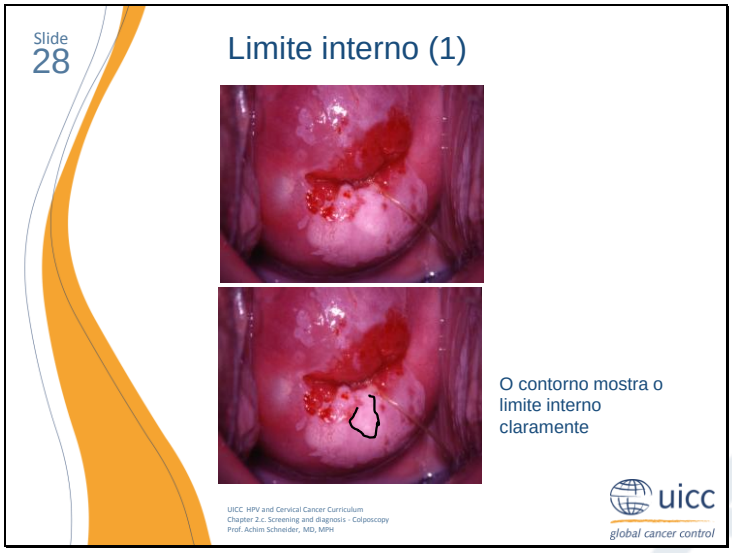

O sinal do limite interno pode ser observado entre as posições de 5 e 6 horas.
A prevalência do fenômeno de colposcopia “limite interno” em mulheres com zona de transformação atípica é de 7,6%. Em 70% das mulheres com “limite interno" NIC II/III é confirmado histologicamente.
Este é o colpograma de uma mulher de 26 anos de idade com um dispositivo intrauterino. O resultado da citologia foi Papanicolau de classe II. O teste de HR-HPV estava positivo para HPV 16.
A histologia, que não é apresentada, confirmou a NIC III.

Slide 30

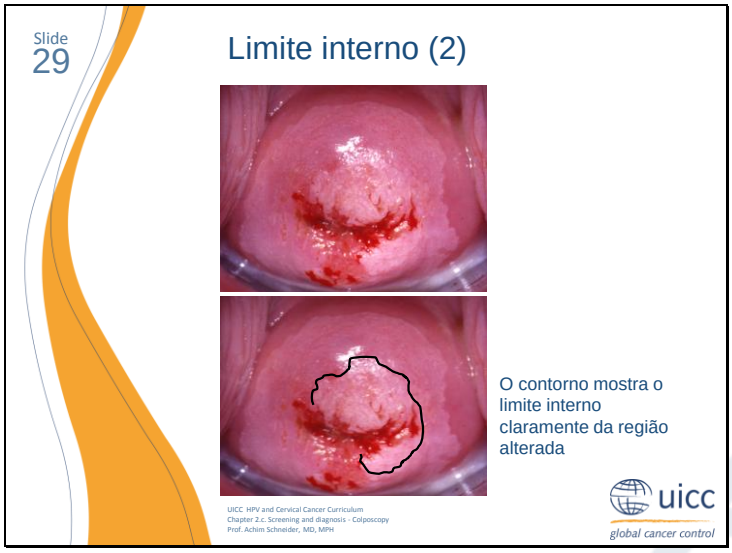

Outro exemplo do limite interno, que é associado com NIC de alto grau especialmente em pacientes com idade inferior a 35 anos é apresentado aqui.
Este é o colpograma de uma mulher de 23 anos de idade. O sinal do limite interno pode ser observado entre as posições de 10 e 6 horas. O resultado da citologia foi Papanicolau de classe II. O teste de HR-HPV era positivo para HPV 16. A histologia, que não é apresentada, confirmou a NIC III.

Slide 31

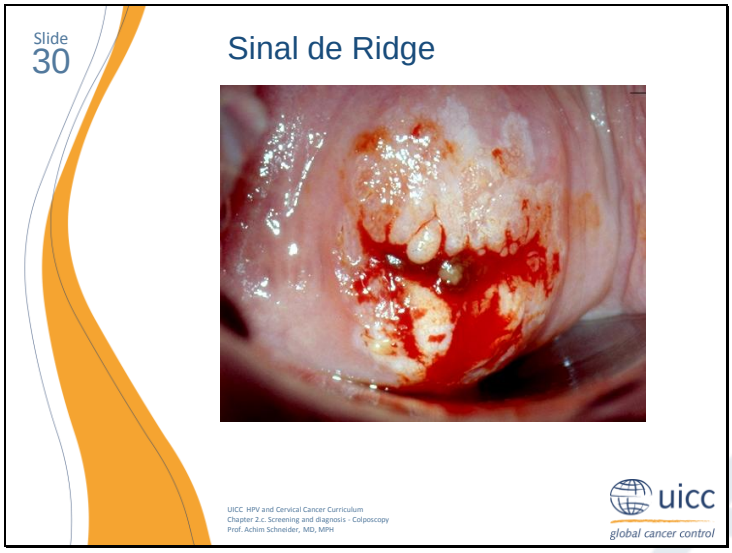

O sinal de rigde é altamente específico e sensível para a presença de NIC de alto grau. Este é um colpofotograma de uma paciente de 32 anos de idade com “sinal de ridge” depois da aplicação de ácido acético a 5%. O resultado da citologia foi Papanicolau de classe IID com suspeita para NIC I ou NIC II. O teste de HR-HPV estava positivo para HPV 16. A histologia, que não é apresentada, confirmou a NIC III.

Slide 32

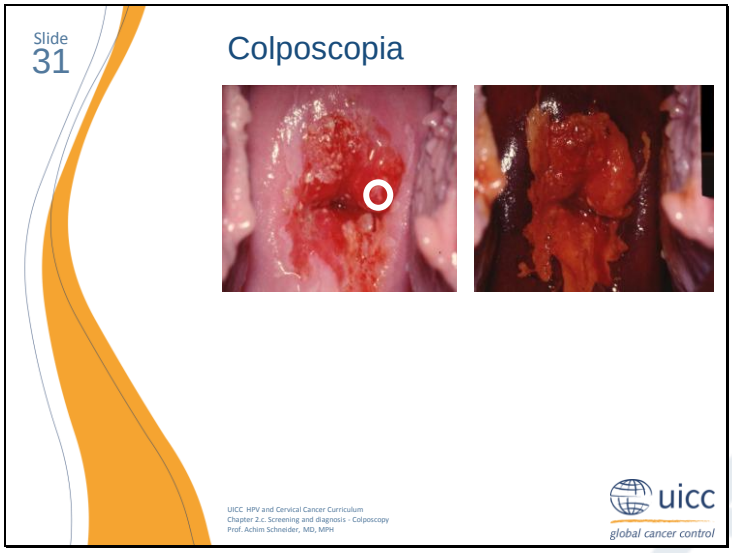

Sangramento, ulceração e descoloração amarelada do tecido podem indicar câncer invasivo. Este é o colpofotograma de uma mulher de 41 anos de idade, bípara, com histórico médico ginecológico sem ocorrências especiais.
O resultado da citologia foi Papanicolau de classe IIID, com suspeita para NIC I ou NIC II.
O teste de HR-HPV era positivo.
Depois da aplicação de ácido acético a 5%, o colpofotograma mostra uma zona de transformação atípica com epitélio acetobranco que parece ter uma estrutura papilar superficial com erosões entre as posições de 10 a 12 horas. O epitélio colunar é visualizado. Nenhuma absorção de iodo é observada na zona de transformação atípica depois da aplicação da solução de iodo. O local da biopsia é marcado por um ciclo.

Slide 33

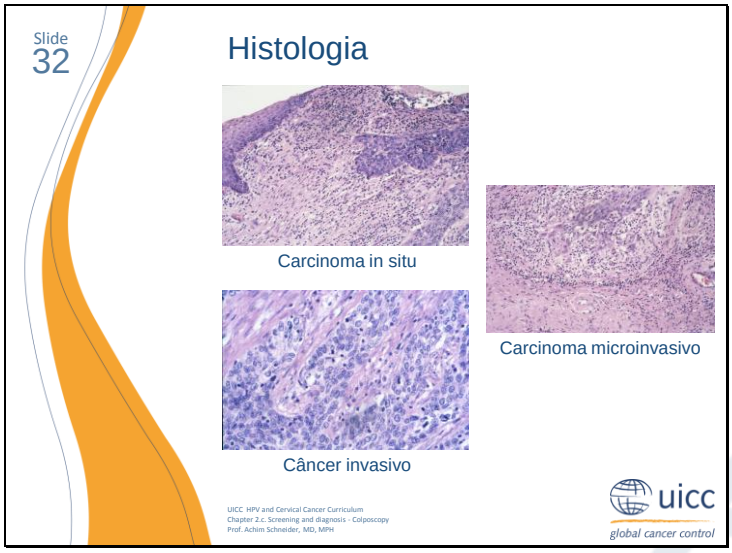

O diagnóstico histológico para essa paciente é de câncer invasivo.
A fotografia superior esquerda mostra carcinoma in situ e na fotografia superior direita, carcinoma micro-invasivo pode ser observado.
A fotografia inferior esquerda mostra fitas de células de câncer invasivas.

Slide 34

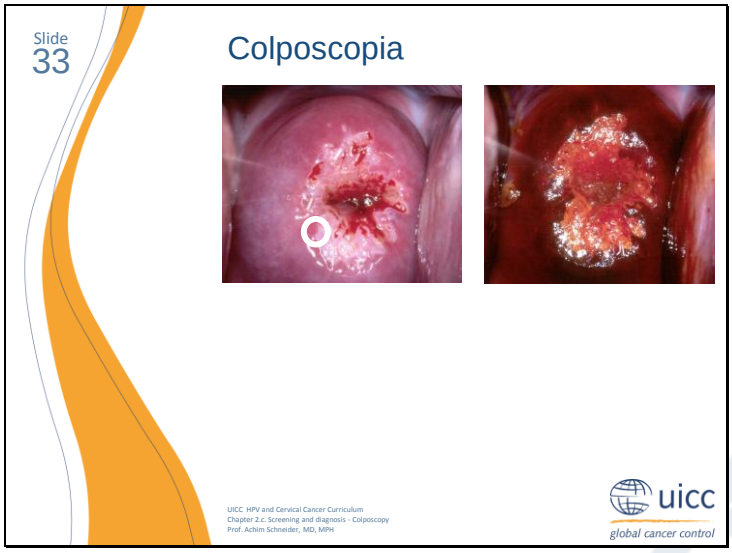

Epitélio acetobranco opaco associado com demarcação pontual e absorção de iodo negativa é evidência suficiente para a tentativa de diagnóstico de um estágio pré-canceroso avançado.
Este é o colpofotograma de uma mulher de 31 anos de idade, grávida 1 e para 1, sem histórico médico ginecológico relevante.
O resultado da citologia foi Papanicolau de classe IIID, com suspeita para NIC I ou NIC II.
O teste de HR-HPV era positivo.
Depois da aplicação de ácido acético a 5%, o colpofotograma mostra uma zona de transformação atípica com epitélio acetobranco opaco e falta de homogeneidade da superfície estrutural entre as posições de 6 a 9 horas. O limite entre o epitélio escamoso e o colunar é completamente visualizado. Entretanto, depois da aplicação da solução de iodo, as áreas acetobrancas opacas permanecem negativas ao iodo.
A zona de transformação típica com suspeita de NIC III é diagnosticada. Um círculo marca a localização do local recomendado para a biopsia.

Slide 35

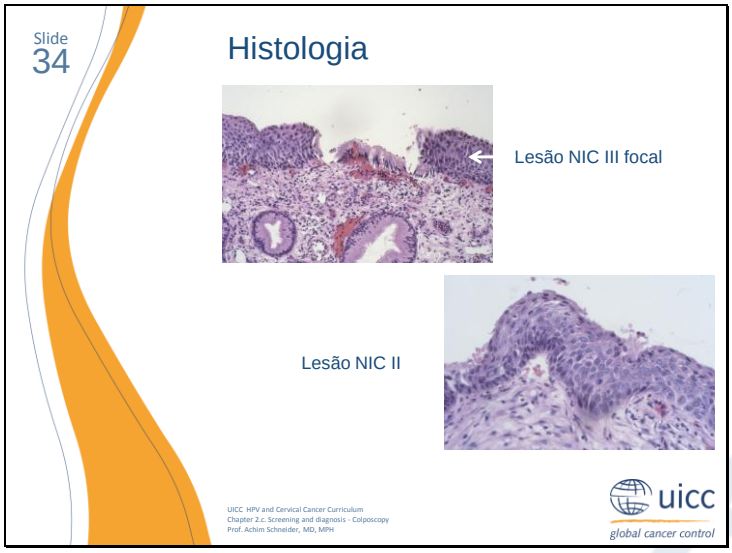

O diagnóstico histológico é de lesão NIC II e NIC III focal. Na fotografia superior, a lesão NIC III é interrompida pelo epitélio colunar normal (crescimento descontínuo).
Conização de laço de tamanho médio é recomendada.

Slide 36

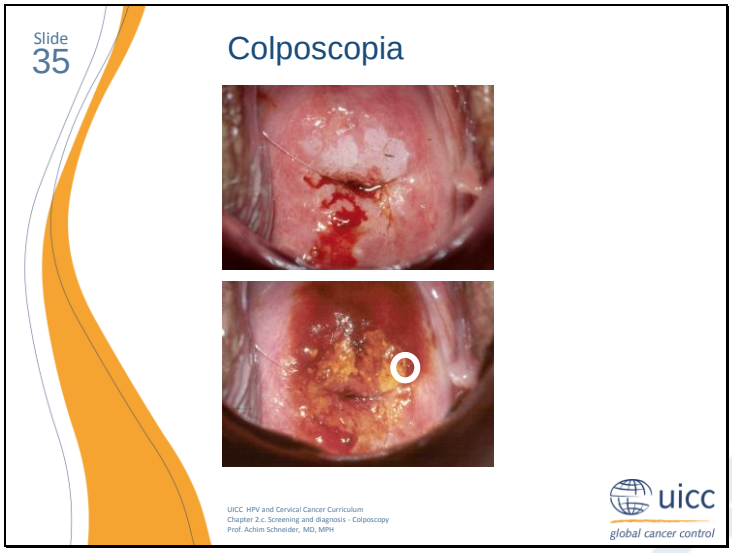

Este é o colpograma de uma mulher de 24 anos de idade, que se queixava de mancha. O pessário intrauterino foi colocado durante um ano.
O resultado da citologia foi Papanicolau de classe IIID.
O teste de HR-HPV era positivo, suspeita de NIC I e NIC II.
A colposcopia mostra uma zona de transformação atípica com epitélio acetobranco opaco e demarcação pontual entre as posições de 10 a 2 horas. O limite entre o epitélio escamoso e o colunar é completamente visualizado. Depois da aplicação da solução de iodo, essas áreas são negativas ao iodo em diferentes graus.
Existe uma suspeita coloscópica de NIC II. O local da biopsia é marcado por um círculo.

Slide 37

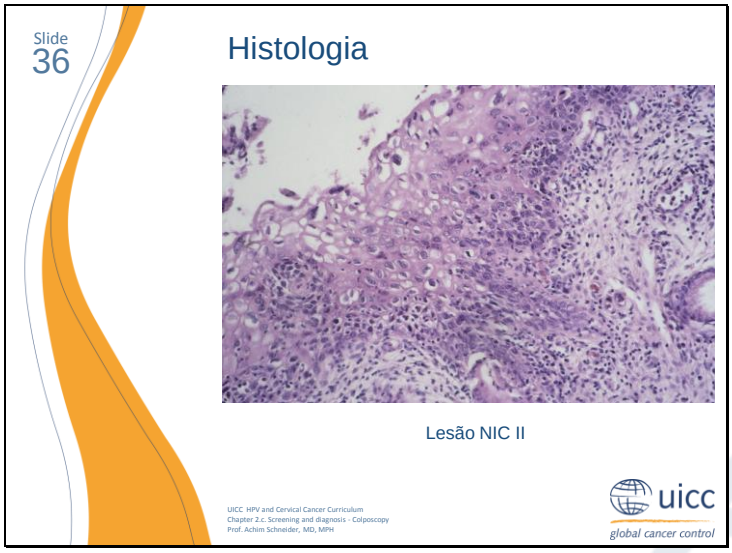

O diagnóstico histológico mostra uma lesão NIC II com uma atipia coilocítica superficial circunscrita.
Conização de laço de tamanho médio é recomendada.

Slide 38

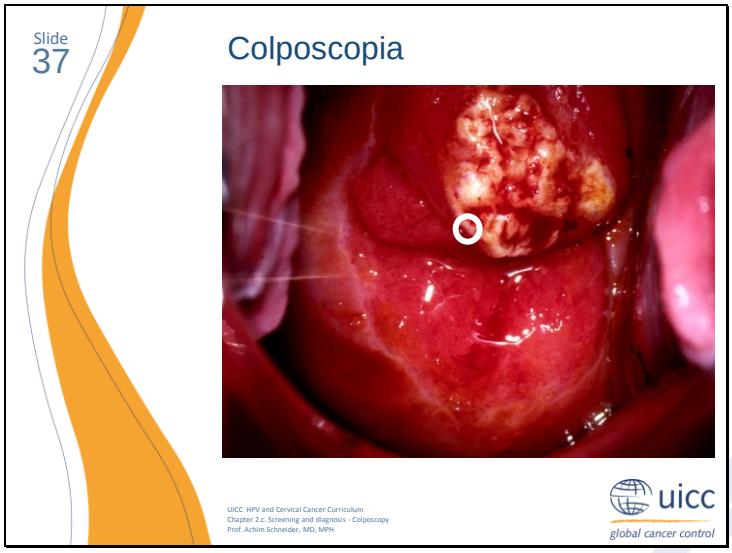

Sangramento, descoloração amarelada do tecido e ulceração são indicativos de um processo invasivo mesmo se os achados de citologia e HPV forem negativos.
Esta mulher de 34 anos de idade, grávida 1 e para 1, sem histórico médico ginecológico relevante.
O resultado da citologia foi Papanicolau de classe II.
O teste de HR-HPV foi negativo.
O colpofotograma mostra um tumor ulcerativo entre as posições de 12 e 2 horas com sangramento em um outra ectopia normal.
O local da biopsia é marcado por um ciclo.

Slide 39

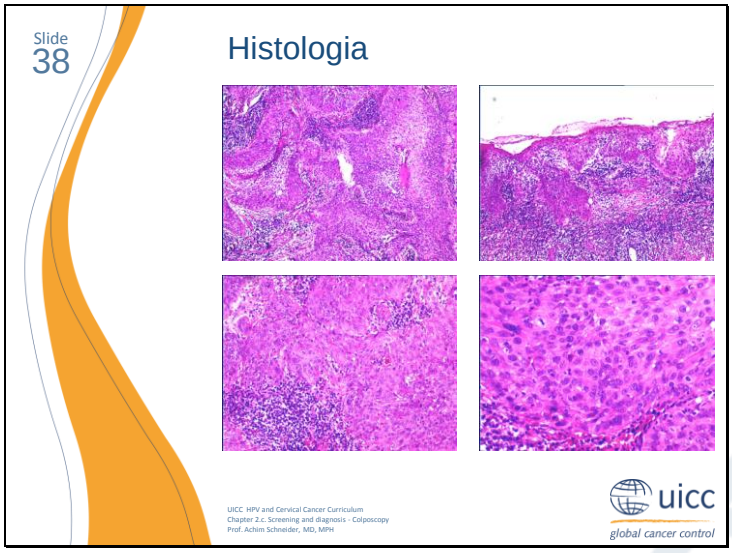

O diagnóstico histológico é de câncer escamoso invasivo não queratinizante.
O estadiamento laparoscópico e, se nódulos linfáticos forem livres de tumor, o tipo II de histerectomia radical é recomendada.

Slide 40

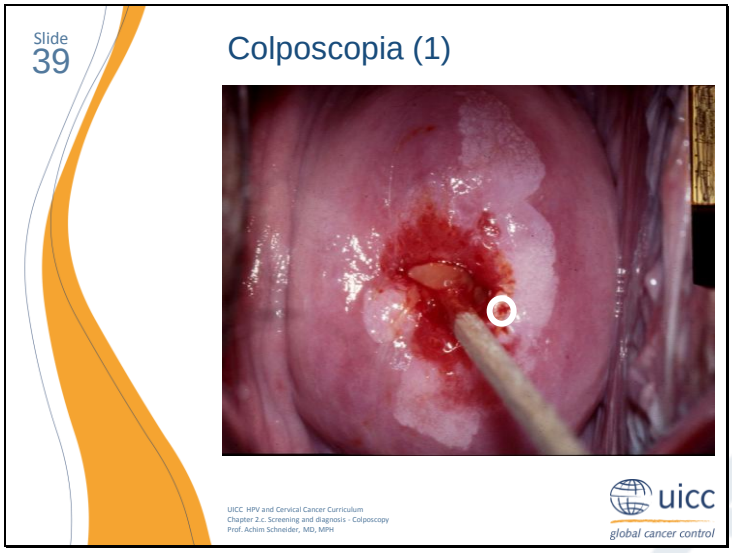

O mosaicismo áspero com ampla distância intervascular é um indicador confiável de NIC de alto grau, como NIC II ou NIC III.
Este é o colpofotograma de uma mulher de 25 anos de idade, com histórico médico ginecológico sem ocorrências especiais.
O resultado da citologia foi Papanicolau de classe II.
O teste de HR-HPV era positivo.
A colposcopia mostra uma zona de transformação atípica circular com mosaicismo áspero na posição de 12 a 2 horas. O epitélio colunar é completamente visualizado.
O local da biopsia é marcado por um círculo.

Slide 41

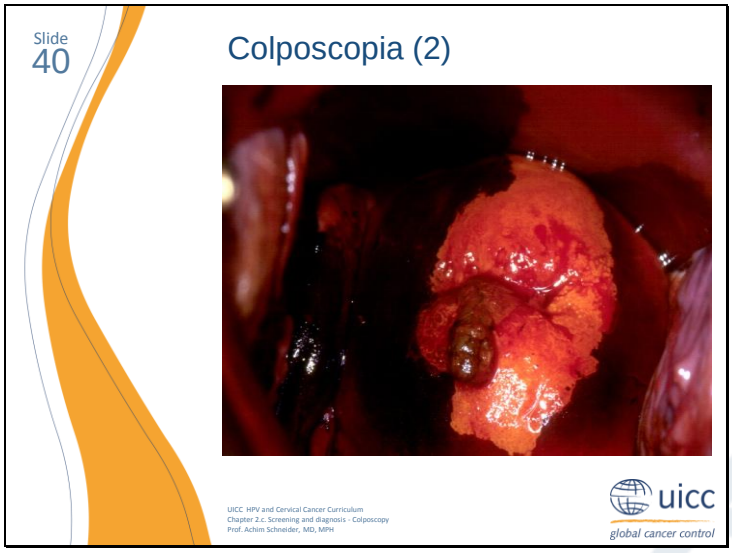

A zona de transformação atípica é negativa para iodo.

Slide 42

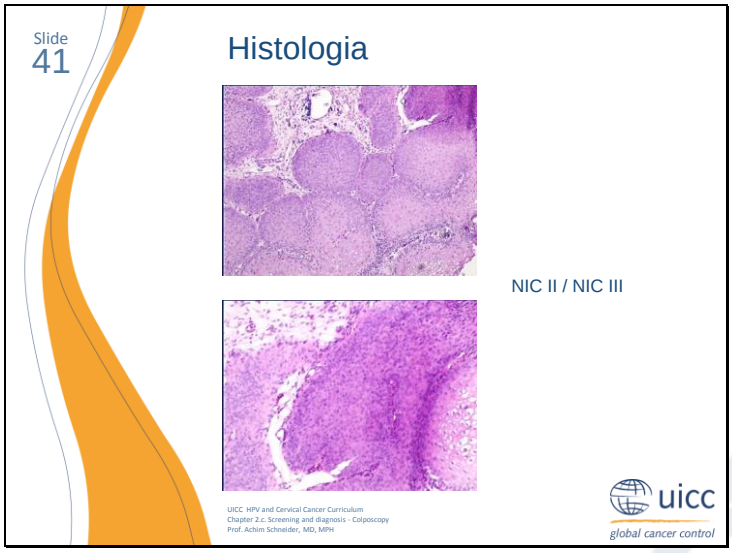

A histologia mostra papilomatose moderada, proliferação das células basalóides com despolaridade moderada e alguma evidência de maturação epitelial. Esta é uma lesão NIC II e NIC III
Conização de laço é recomendada.

Slide 43

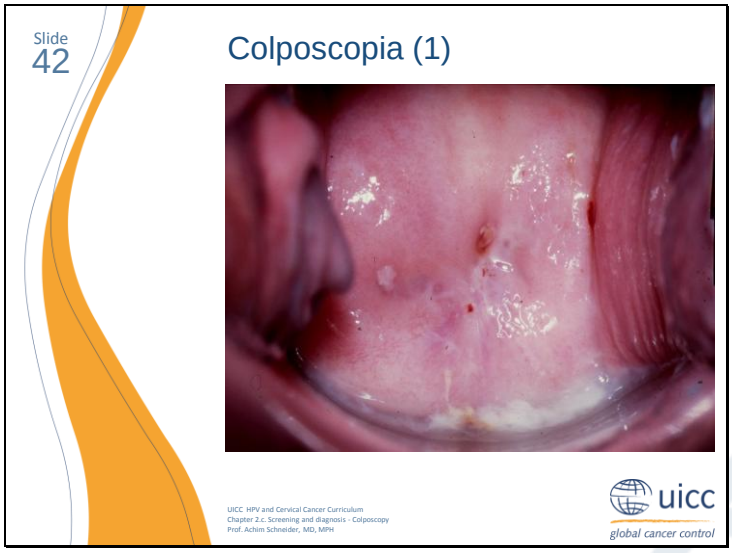

Os achados colposcópicos normais não são importantes e confiáveis se o limite entre o epitélio escamoso e colunar não puder ser visualizado.
Este é o colpofotograma de uma mulher de 45 anos de idade, com histórico de sangramento de contato.
O resultado da citologia foi Papanicolau de classe II.
O teste de HR-HPV era positivo.
A zona de transformação normal é reconhecível, mas o epitélio colunar não é visualizado devido à estenose cervical.

Slide 44

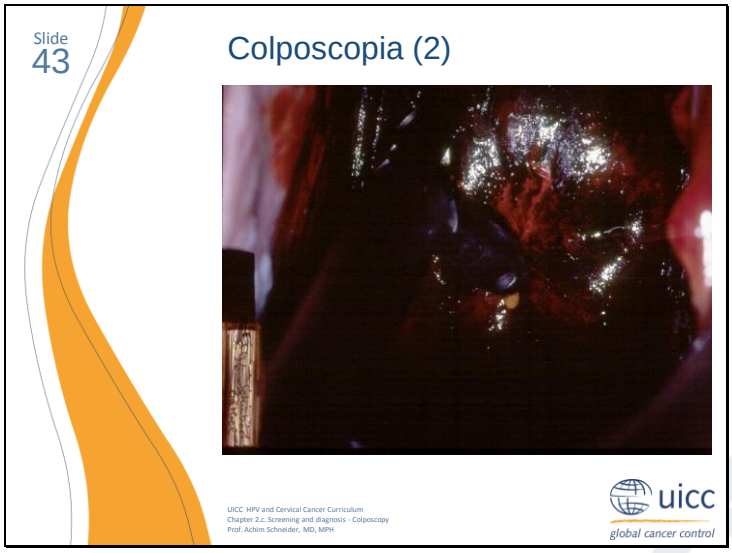

A ectocervice inteira é normal e positiva para iodo.

Slide 45

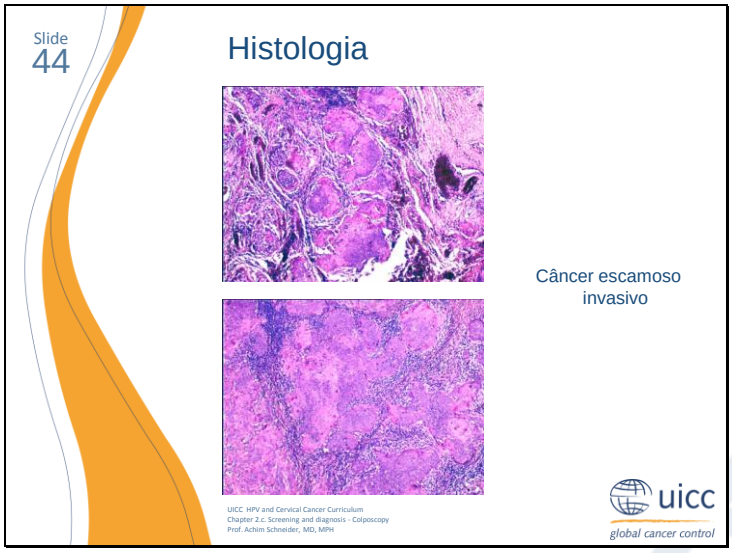

A curetagem endocervical foi realizada devido ao teste HPV negativo.
A histologia mostrou lamela epitelial com despolaridade pronunciada e forte proliferação das células basaloides. Também há mitoses difusas.
Câncer não queratinizante, invasivo, escamoso foi diagnosticado.
Histerectomia radical foi realizada e o diagnóstico histológico final é de carcinoma de célula escamosa não queratinizante, pT1b1 pN0 pM0 G2 L1.

Slide 46

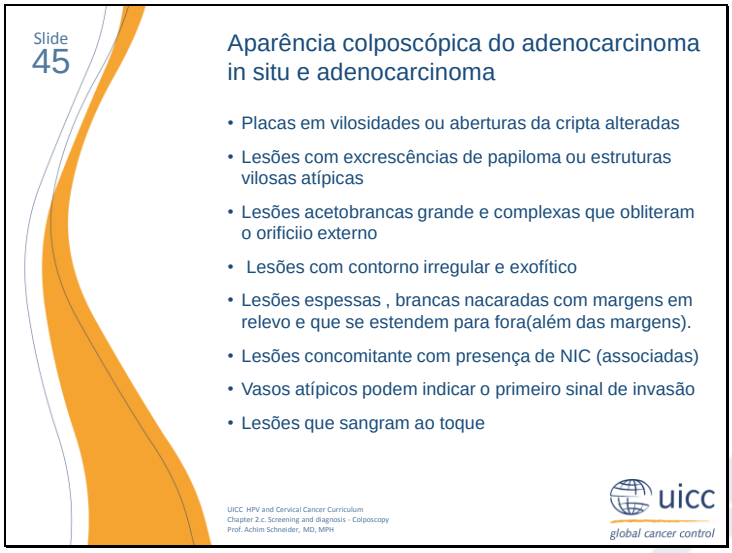

Não há características colposcópicas óbvias que permitem um diagnóstico definitivo de adenocarcinoma in situ (AIS) ou de adenocarcinoma.
A maioria das lesões glandulares se originam na zona de transformação e podem estar associadas com as lesões intraepiteliais cervicais concomitantes.
O estado completamente acetobranco das vilosidades individuais ou focadas nas placas discretas em contraste ao epitélio colunar circundante ou proximamente localizadas, várias aberturas de cripta perfuradas em uma lesão acetobranca densa podem indicar neoplasia glandular.
Lesões densas, brancas acinzentadas, densas com excrescências papilares e vasos semelhantes a uma corda ou com letras de cursivas são uma indicação de adenocarcinoma in situ.
As lesões com estruturas vilosas atípicas completamente e vasos atípicos podem indicar o primeiro sinal de invasão. Como nos vasos de neoplasia escamosa invasiva, como grampos, saca-rolhas, corda, vírgulas, girino, raízes ou outros padrões bizarros de ramificação irregular com calibre irregular, indicam doença invasiva.

Slide 47

Slide 46

O índice colposcópico de Reid modificado

Sinais colposcópicos	Zero pontos	Um ponto	Dois pontos
Cor	Aceto-branco de baixa intensidade; acetobranco indistinta, acetobranco transparente ou translúcida	Superfície escura intermediária, cor cinza/branco e brilhante	Branco pérola, opaco; cinza
Margem da lesão e configuração da superfície	As lesões lisas(planas) com lesões angulares, recortadas, angulares indistintas; lesões satélite além da margem da zona de transformação	Lesões com forma regular, simétricas, com contornos lisos e retos	Bordas enroladas, descamamento das bordas; demarcações internas entre as áreas de diferenciação colposcópica
Vasos	Vasos finos/ calibre uniforme; proximamente e uniformemente localizados	Vasos ausentes	Pontuação ou mosaico áspero bem definido, demarcado finamente e localizado ampla e aleatoriamente
Coloração por iodo	Absorção de iodo positiva fornecendo cor marrom escuro	Absorção parcial do iodo; aparência diversificada e manchado	Absorção negativa de iodo de lesão significativa

UICC HPV and Cervical Cancer Curriculum
Chapter 2.c. Screening and diagnosis - Colposcopy
Prof. Achim Schneider, MD, MPH

uicc global cancer control

Para o novato em colposcopia, o índice colposcópico de Richard Reid pode ser útil. Cor, margem da lesão e situação da superfície, a aparência dos vasos e a absorção do iodo são graduados e pontos são dados para cada critério para a morfologia colposcópica respectiva da zona de transformação. A adição aos pontos de cada categoria resulta em um escore.
Um escore geral entre 0 e 2 é provavelmente indicativo de NIC 1 na histologia. Um escore geral entre 3 e 4 é denominado “lesão sopreposta” e é provavelmente indicativo de NIC 1 ou NIC 2. Um escore entre 5 e 8 preverá provavelmente NIC 2 ou 3.

Slide 48

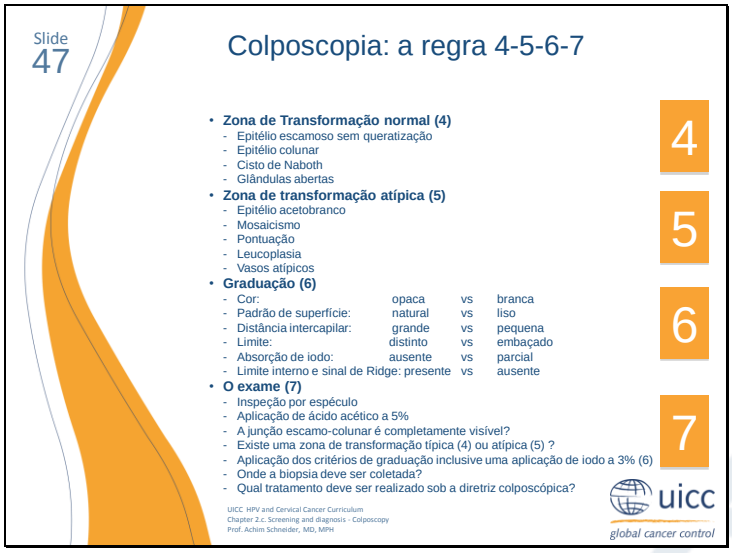

A função de colposcopia ‘4-5-6-7’ contém todas as características da zona de transformação normal e anormal, os critérios para graduação e as etapas para um exame colposcópico completo. Usando essas regras, cada clínico pode se tornar um bom colposcopista.

Slide 49

Obrigado pela sua atenção!
Esta apresentação pode ser baixada do website da UICC.